SOCIEDAD DOMINICANA DE SONOGRAFIA, INC.
Noviembre, 2014.

EL INFORME EN ECOGRAFIA

PROTOCOLOS

S. D. SONO

SOCIEDAD DOMINICANA DE SONOGRAFÍA, INC.

Fundada en Abril, 1997

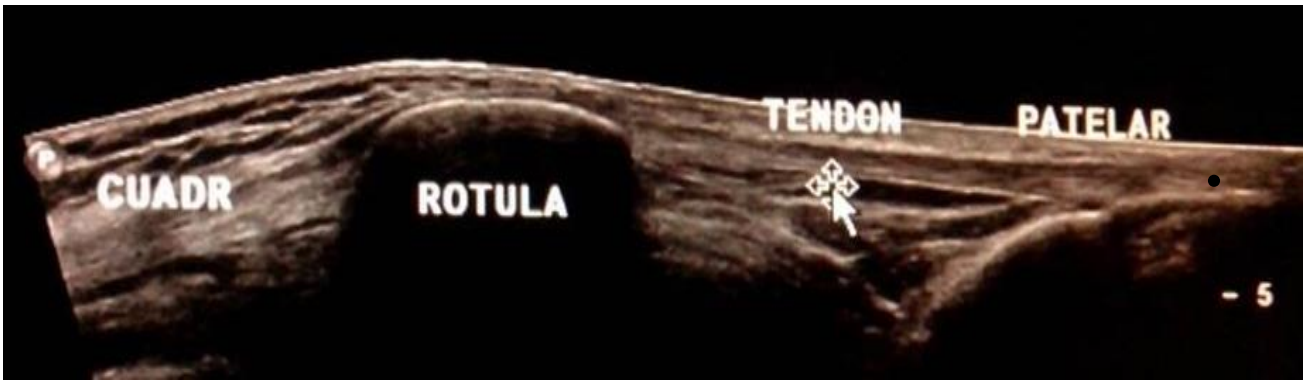

SOCIEDAD DOMINICANA DE SONOGRAFIA.
Noviembre, 2014.

PROTOCOLO DE ESTUDIO
EL INFORME EN ECOGRAFIA

TODO MÉDICO SONOGRAFISTA ESTA EN EL DEBER DE REPORTAR LA ECOGRAFIA QUE REALICE.
Es considerado un acto de mala práctica o negligencia médica, no realizar el debido reporte de una ecografía
Un informe de calidad sólo se consigue cuando todos los requisitos del estudio han sido debidamente cubiertos, y la firma que el médico ecografísta certificará que todo el proceso se ha realizado bajo las debidas normas….

Ambos, el estudio sonográfico y el informe deben realizarse siguiendo lineamientos y protocolos claros, precisos, de forma que se asegure una información adecuada y completa.

Para ello, se recomienda seguir las siguientes recomendaciones:

Las exploraciones ecográficas deben realizarse siguiendo un esquema sistemático , de manera que quede garantizada la calidad de la exploración.

Orientación del transductor

La muesca debe ir a la derecha del paciente o hacia la cabecera



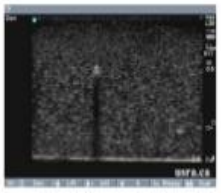

Este esquema sistemático se detalla en los protocolos de estudio, y exige que se practiquen una serie de cortes mínimos, longitudinales, transversales y oblicuos, que deberán asegurar un examen minucioso y exhaustivo del órgano en estudio, así como de sus relaciones con las estructuras vecinas. Si el caso así lo requiere se hará una ampliación del estudio a toda la zona (órganos circundantes).

TIPOS DE ECOGRAFIAS:

Abdomen completo.

Mama bilateral.

Ginecología:

- Pélvica vesical
- Ginecológica – Transvaginal.

Obstétrica:

- Obstétrica 1º Trimestre.
- Obstétrica 2º y 3º trimetre.
- Ecografía morfológica.
- Perfil biofísico fetal sin hemodinámica.
- Perfil biofísico fetal con hemodinámica (Doppler Obstétrico).
- Ecografía transfontanelar con Doppler.

Tiroides, Paratiroides, Cuello.

- Próstata – transrectal.
- Próstata (transvesical).

- Escrotal sin Doppler.

Músculo-esquelético:.

- Hombro
- Codo .
- Muñeca-Mano.
- Cadera.
- Rodilla
- Tobillo –Pie .
- Tejidos blandos - muscular.
- Piel Tejido Celular Subcutáneo con y sin Doppler.

- Glándulas Salivares.

- Sonografia de nervios periféricos.

Estudios DOPPLER:

- Doppler Carotideo.
- Doppler Periférico (Venoso).
- Doppler Periférico (Arterial)
- Doppler Periférico (Arterial y Venoso).
- Doppler abdominal (Hepático>).
- Doppler Abdominal - Renal.
- Doppler Escrotal.

TODO INFORME ECOGRAFICO DEBE INCLUIR:

A) DATOS DEMOGRAFICOS:

- Nombre del Paciente y otros identificadores (número de historia clínica).
- Médico o servicio que solicita el estudio.
- Tipo de estudio que se solicita.
- Fecha y hora de realización del estudio.
- Edad del paciente.
- Sexo del Paciente.

B) DATOS CLINICOS RELEVANTES:

Muy importantes y muchas veces imprescindibles para la adecuada realización e interpretación de la prueba:

Historial Clínico:

- Historia de traumas.
- Tiempo de evolución del cuadro clínico.
- Cualquier otro dato relevante según sea el tipo de sonografía.

Hay que tener en cuenta que un informe ecográfico es la interpretación de las imágenes ecográficas en el contexto clínico del paciente, por lo que una misma imagen puede ser interpretada de forma distinta en un contexto clínico diferente. Por ello es importante, de cara a una posible reevaluación, conocer la base clínica a partir de la cual se interpretan los hallazgos.

C. PREPARACION PACIENTE:

- Horas de ayunas.
- Enemas.
- Cualquier otro requerimiento.

D. CUERPO DEL INFORME:

- Técnica realizada.
- Descripción de la técnica realizada y del material utilizado. Se especificará el uso de:
- Transductor.
- Contraste utilizado (indicando dosis cuando sea pertinente).
  Se referirá cualquier tipo de complicaciones inmediatas durante el procedimiento (Ej. .reacción a los contrastes…).

Limitaciones del Estudio:

- Se indicarán, si existen, los factores que pueden limitar el rendimiento de la prueba (obesidad, meteorismo, etc.).

E.- HALLAZGOS:

- Descripción precisa con terminología anatómica, patológica y ecográfica.
- Datos comparativos. Siempre que estén disponibles, se compararán los hallazgos con los estudios previos del paciente.

F.- IMPRESIÓN FINAL, CONCLUSION O DIAGNOSTICO:

- Se deberá incluir una conclusión final. Puede ir también al principio del informe.
- Es importante tener en cuenta que muchos médicos no leen todo el informe, pero la
- conclusión se lee siempre, por lo que cualquier hallazgo de interés debe ser consignado
  aquí.

- Se sugerirá un diagnóstico específico siempre que sea posible.
- Si se estima conveniente, se harán recomendaciones de seguimiento o de realización de
- otras pruebas de imagen.
- Cualquier complicación deberá referirse también en la conclusión.

REDACCION:

El informe final escrito se considera como el medio definitivo de comunicar los resultados de una prueba diagnóstica al médico de referencia. El lenguaje utilizando debe ser claro.

Es preferible usar frases cortas, en vez de frases complejas ya que estas últimas son más proclives a posibles malas interpretaciones.

Deben evitarse las abreviaturas. Se admiten aquellas que son de uso absolutamente general y, por tanto, comprensibles por todos.

Es obligatorio revisar cuidadosamente el informe, evitando las frases que empiezan con "no", especialmente si se usan medios de transcripción, ya que la palabra "no" al principio de la frase se puede omitir con facilidad, cambiando absolutamente el sentido de la frase.

Los hallazgos negativos relevantes (por ejemplo, la ausencia de metástasis hepáticas en un paciente con carcinoma de colon) deben ser comentados específicamente.

El informe debería responder a aquellas cuestiones clínicas planteadas al solicitar el estudio.

Un informe no debería darse por concluido hasta que el facultativo que lo emite no está seguro de que se ha respondido de forma clara y comprensible a los siguientes puntos:

- Lo que ha visto en el estudio.
- Lo que piensa que ha causado los cambios observados.
- Lo que quiere que el médico que ha referido al paciente piense tras leer el informe.
- Lo que sugiere que se haga a continuación.

COMPROBACION Y FIRMA DEL INFORME.

El informe final debe leerse y revisarse detenidamente para evitar fallos de transcripción o de ortografía.

En el informe se identificará claramente al médico responsable del estudio, que será quien firme el informe, ya sea con firma manual en el formato de papel, o mediante firma electrónica (en los informes realizados con herramientas informáticas y distribuidos por la red).
El informe se enviará con las imágenes correspondientes, y se guardará una copia siguiendo la normativa vigente.

OTRAS INTERPRETACIONES

Cuando un informe está firmado o validado electrónicamente, no se podrá modificar, pero se podrán hacer enmiendas, en los que se seguirán las mismas normas que en el informe original.

IMÁGENES CLAVES:

El informe deberá adjuntar, siempre que sea pertinente, una o varias imágenes anotadas en las que se clarifican los hallazgos, de manera que faciliten su interpretación tanto por parte del médico solicitante como de aquellos que realicen exploraciones posteriores derivadas de esa ecografía.

COMUNICACIÓN:

Se realizará comunicación directa (personal, telefónica o por medios electrónicos) con el médico responsable del paciente cuando los hallazgos ecográficos sugieran gravedad, sean inesperados y significativos o necesiten de una actuación médica inmediata.
En caso de no poder comunicar con el médico responsable, se hará llegar el resultado del estudio al responsable del servicio o se remitirá directamente al paciente al servicio de urgencias, si fuera pertinente.
La fecha, hora y persona a la que se han notificado los hallazgos deberán ser mencionadas claramente en el informe.

SONOGRAFIA ABDOMINAL

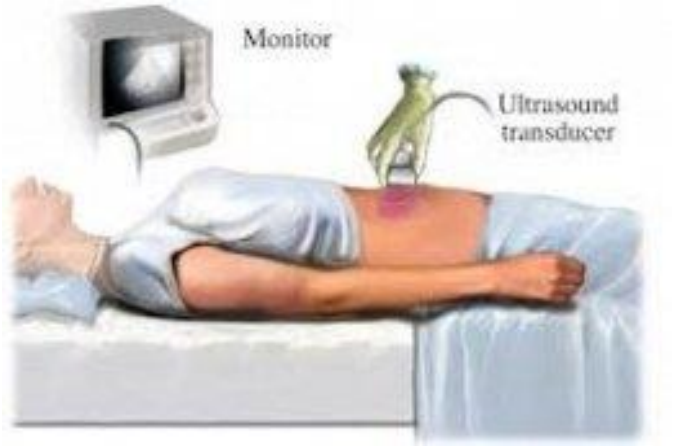

Se explora la región abdominal con sistema de tiempo real y sonda convexa multifrecuencia, observando:

Hígado:

- Medida del hígado.
- Patrón ecográfico, Homogéneo-Heterogéneo.
- Bordes,. Regulares – Irregulares.
- Relación LHD/LHI.
- Lesiones.

Lesiones:

- Características sonográficas de las mismas. Sólidas – quísticas, mixtas, complejas.
- Bordes regulares, irregulares, infiltrativos.
- Bien delimitadas mal delimitadas.-
- Vascularizadas no vascularizadas.
- Localización y dimensiones de las mismas.
- Presencia o no de calcificaciones.

Colédoco:
-Medida. Dilatado o no.

- Presencia o no de lesiones.

Vena Porta:

- Medida. Dilatada o no.

Venas suprahepáticas.

- Dilatadas o no.

Vesícula biliar:

- Medida Longitudinal-Transversal.
- Medida de la pared.
- Tabicada o no.

Lesiones.

Características sonográficas de las mismas. Sólidas – quistitas, mixtas.
Bordes ,regulares, irregulares.
Móviles o no.
Localización y dimensiones de las mismas.

Riñones:

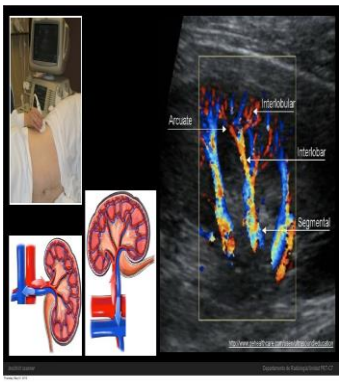

- Medidas, Longitudinal-Transversal – AP.
- Bordes,. Regulares, irregulares, lobulados.
- Relación córtico - medular. Conservada o no.
- Presencia obstrucción. Ectasia o Hidronefrosis).

Lesiones:

- Características sonográficas de las mismas. Sólidas – quistitas, mixtas, complejas.
- Bordes regulares, irregulares, infiltrativos.
- Bien delimitadas, mal delimitadas.
- Vascularizadas , no vascularizadas.-Localización y dimensiones de las mismas.
- Presencia o no de calcificaciones.

Bazo:

- Medidas. Longitudinal, Transversal.
- Patrón ecográfico. Homogeneo-Heterogeneo.
- Bordes. Regulares, Irregulares, Lobulados.

Lesiones:

- Características sonográficas de las mismas. Sólidas – quísticas, mixtas, complejas.
- Bordes regulares, irregulares, infiltrativos.
- Bien delimitadas – mal delimitadas.
- Vascularizadas – no vascularizadas.
- Localización y dimensiones de las mismas.
- Presencia o no de calcificaciones.

Páncreas:

- Valoración de la cabeza, cuerpo y cola.
  Medidas:
- Patrón ecográfico, homogéneo-heterogéneo.
- Bordes, Regulares, irregulares, lobulados.
- Presencia o no de calcificaciones.

Lesiones:

- Características sonográficas de las mismas:. Sólidas , quísticas, mixtas, complejas.
- Bordes regulares, irregulares, infiltrativos.
- Bien delimitadas, mal delimitadas.
- Vascularizadas, no vascularizadas.
- Localización y dimensiones de las mismas.
- Presencia o no de calcificaciones.

Presencia o no de Lesiones Retro- Peritoneales:

Características sonográficas de las mismas. Sólidas – quistitas, mixtas, complejas.

- Bordes regulares, irregulares, infiltrativos.
- Bien delimitadas, mal delimitadas.
- Vascularizadas, no vascularizadas.
- Localización y dimensiones de las mismas.
- Presencia o no de calcificaciones.

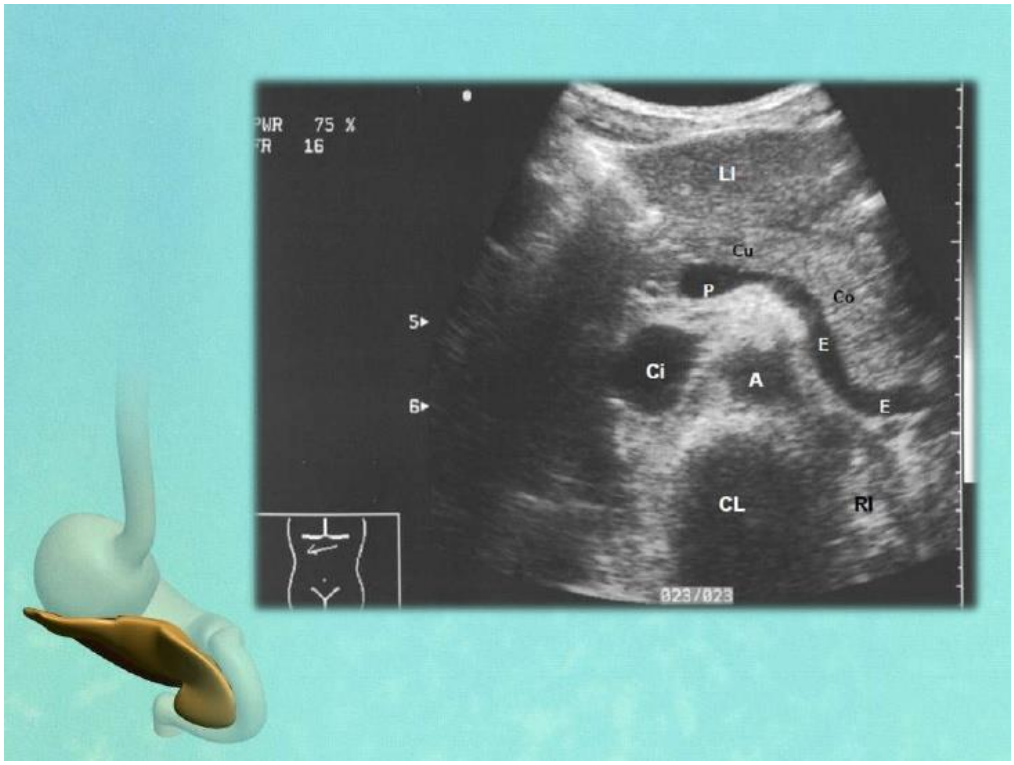

SONOGRAFIA DE MAMAS

Se exploran una o ambas mamas con sistema de tiempo real y sonda lineal multifrecuencia, observándose:

Engrosamiento o no de la piel.
Patrón ecográfico homogéneo-heterogéneo-distorsionado.

Lesiones:

- Características sonográficas de las mismas. Sólidas – quistitas, mixtas, complejas.
- Bordes regulares, irregulares, infiltrativos.
- Bien delimitadas, mal delimitados.
- Vascularizadas, no vascularizadas.
- Localización y dimensiones de las mismas.
- Presencia o no de calcificaciones.

Ganglios intramamarios:

- Características sonográficas de los mismos..
- Bordes regulares, irregulares, infiltrativos.
- Bien delimitados , mal delimitados.
- Vascularizados – no vascularizados.
- Localización y dimensiones de los mismos.

Ductos Galactóforos:

- Presencia o no.
- Localización de los mismos.
- Medida de los mismos.
- Dilatados o no dilatados.
- Lesiones intraductales o no.
- Características de los mismos.

Adenopatías axilares:

- Características sonográficas de las mismas. Sólidas – quísticas, mixtas, complejas.
- Bordes regulares, irregulares, infiltrativos.
- Bien delimitadas – mal delimitados.
- Vascularizadas – no vascularizadas.
- Localización y dimensiones de las mismas.
- Presencia o no de tejido mamario accesorio.

SONOGRAFIA PELVICA SUPRAPUBICA (FEMENINA).

Se explora la región pélvica con sistema de tiempo real y sonda convexa multifrecuencia, observando:

Vejiga:

- Medidas de la vejiga (longitudinal-transversal-AP).
- Pared Vesical.
- Medida de la pared , engrosada o no.
  -Regular, irregular, pérdida de continuidad en la misma.

Lesiones intra o extravesicales.

- Características sonográficas de las mismas. Sólidas – quísticas, mixtas, complejas.
- Bordes regulares, irregulares, infiltrativos.
- Bien delimitadas – mal delimitadas.
- Vascularizadas – no vascularizadas.
- Localización y dimensiones de las mismas.
- Volumen pre-micción.
- Volumen residual.

Útero:

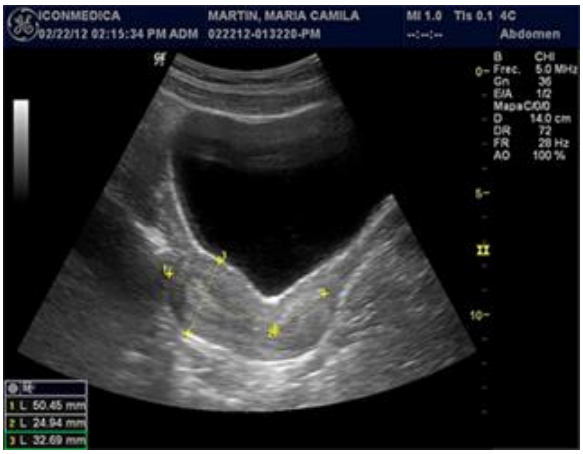

- Medidas del útero. (Longitudinal , Transversal, AP).
- Patrón ecográfico del útero.

Lesiones en el útero.

- Características sonográficas de las mismas. Sólidas – quísticas, mixtas, complejas.
- Bordes regulares, irregulares, infiltrativos.
- Bien delimitadas, mal delimitadas.
- Vascularizadas , no vascularizadas.

- Localización y dimensiones de las mismas.

Cervix:

- Medida
- permeable o no

Lesiones.

- Características sonográficas de las mismas. Sólidas – quisticas, mixtas, complejas.
- Bordes regulares, irregulares, infiltrativos.
- Bien delimitadas – mal delimitadas.
- Vascularizadas – no vascularizadas.
- Localización y dimensiones de las mismas.

Ovarios:

- Medidas de los ovarios. (longitudinales-transversal)

Lesiones.

- Características sonográficas de las mismas. Sólidas, quisticas, mixtas, complejas.
- Bordes regulares, irregulares, infiltrativos.
- Bien delimitadas – mal delimitadas.
- Vascularizadas – no vascularizadas.
- Localización y dimensiones de las mismas.

Trompas uterinas:

- Engrosadas o no.
- Con la presencia o no de liquido.

Lesiones.

- Características sonográficas de las mismas. Sólidas, quísticas, mixtas, complejas.
- Bordes regulares, irregulares, infiltrativos.
- Bien delimitadas, mal delimitadas.
- Vascularizadas, no vascularizadas.
- Localización y dimensiones de las mismas.

- Valoración del fondo de saco posterior o saco de Douglas.
- Presencia o no de líquido.
- Característica del líquido.

SONOGRAFIA TRANSVAGINAL

Se explora la región pélvica con sistema de tiempo real y sonda endovaginal. Multifrecuencia, observando:

Lesiones:

- Características sonográficas de las mismas. Sólidas , quísticas, mixtas, complejas.
- Bordes regulares, irregulares, infiltrativos.
- Bien delimitadas – mal delimitadas.
- Vascularizadas – no vascularizadas.
- Localización y dimensiones de las mismas.

Utero:

- Medidas del útero.
- Patrón ecográfico del útero.

Lesiones.

- Características sonográficas de las mismas. Sólidas – quísticas, mixtas, complejas.
- Bordes regulares, irregulares, infiltrativos.
- Bien delimitadas – mal delimitadas.
- Vascularizadas – no vascularizadas.
- Localización y dimensiones de las mismas.

Cervix:

- Medida
- Permeable o no.

Lesiones.

- Características sonográficas de las mismas. Sólidas – quísticas, mixtas, complejas.
- Bordes regulares, irregulares, infiltrativos.
- Bien delimitadas – mal delimitadas.
- Vascularizadas – no vascularizadas.
- Localización y dimensiones de las mismas.

Ovarios:

- Medidas de los ovarios. Longitudinal y Transversal.

Lesiones:

- Características sonográficas de las mismas. Sólidas – quísticas, mixtas, complejas.
- Bordes regulares, irregulares, infiltrativos.
- Bien delimitadas, mal delimitadas.
- Vascularizadas, no vascularizadas.
- Localización y dimensiones de las mismas.

Trompas uterinas:

- Engrosadas o no.
- Con la presencia o no de líquido.

Lesiones.

- Características sonográficas de las mismas. Sólidas, quísticas, mixtas, complejas.
- Bordes regulares, irregulares, infiltrativos.
- Bien delimitadas – mal delimitadas.
- Vascularizadas – no vascularizadas.
- Localización y dimensiones de las mismas.

- Valoración del fondo de saco posterior o Saco de Douglas.
- Presencia o no de líquido.
- Características del líquido.

OBSTETRICA PRIMER TRIMESTRE (ENDOVAGINAL)

Se explora la región con sistema de tiempo real y sonda endovaginal multifrecuencia, observando:

Útero:

- Medidas del útero. Longitudinal y transversal.
- Patrón ecográfico del útero. Homogeneo,Heterogeneo.

Lesiones en el útero.

- Características sonográficas de las mismas. Sólidas – quísticas, mixtas, complejas.
- Bordes regulares, irregulares, infiltrativos.
- Bien delimitadas, mal delimitadas.
- Vascularizadas, no vascularizadas.
- Localización y dimensiones de las mismas.

Cervix:

- Medida.
- Permeable o no.

Lesiones.:

- Características sonográficas de las mismas. Sólidas – quísticas, mixtas, complejas.
- Bordes regulares, irregulares, infiltrativos.
- Bien delimitadas, mal delimitadas.
- Vascularizadas, no vascularizadas.
- Localización y dimensiones de las mismas.

Ovarios:

Medidas de los ovarios. Longitudinal – Transversal.

Lesiones:

- Características sonográficas de las mismas. Sólidas – quísticas, mixtas, complejas.
- Bordes regulares, irregulares, infiltrativos.
- Bien delimitadas – mal delimitadas.
- Vascularizadas – no vascularizadas.
- Localización y dimensiones de las mismas.

Saco gestacional:

- Número de sacos.
- Medida del saco gestacional o sacos gestacionales.
- Localización del saco(s).
- Bordes del saco(s).
- Desprendimiento y localización del o los mismos.
- Hematoma retrocorial y localización del o los mismos.
- Reacción decidual adecuada, no adecuada.

Embrión – Feto:

- Número de embriones o fetos.
- Presencia o no del o los mismos.
- Medida del embrión(es) o feto(s) (LCC).
- Apariencia o estructura fetal.
- Medida de la translucencia nucal.
- Frecuencia cardiaca (regular – irregular – ausente).
- Movimientos del embrión o feto.

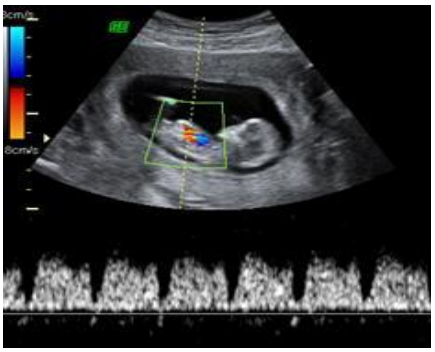

Saco de Yolk o Vesícula vitelina secundaria:

Presente o no.

Tamaño-Normal – Grande – Pequeño.

OBSTETRICA PRIMER TRIMESTRE (SUPRA-PUBICO)

Se explora la región pélvica con sistema de tiempo y soda convexa multifrecuencia, observado:

Útero:

Medidas del útero. Longitudinal y trasversal.
Patrón ecográfico del útero. Homogéneo. Heterogéneo.

Lesiones:.

- Características sonográficas de las mismas, sólidas – quísticas, mixtas, complejas.
- Bordes regulares, irregulares, infiltrativas.
- Bien delimitadas- no delimitadas.
- Vascularizadas , no vascularizadas.
- Localización de las mismas.

Cervix:

- Medidas
- Permeable o no

Lesiones.

- Características sonográficas de las mismas, sólidas – quísticas, mixtas, complejas.
- Bordes regulares, irregulares, infiltrativos.
- Bien delimitadas, no delimitadas.
- Vascularizadas , no vascularizadas.
- Localización y dimensiones de las mismas.

Ovarios:

Medidas de los ovarios. Longitudinal-transversal.

Lesiones:

- Características sonográficas de las mismas, solidas – quísticas, mixtas, complejas.
- Bordes regulares, irregulares, infiltrativos.
- Bien delimitadas- no delimitadas.
- Vascularizadas – no vascularizadas.
- Localización y dimensiones de las mismas.

Saco gestacional:

- Números de sacos.
- Medidas del saco gestacional o sacos gestacionales.
- Localización del saco(s).
- Bordes del saco(s).
- Desprendimiento y localización del o los mismos.
- Hematoma retrocorial y localización del o los mismos.
- Reacción decidual adecuada, no adecuada.

Embrión – Feto:

- Número de embriones o fetos.
- Presencia o no del o los mismos.
- Medida del embrión (s) o feto(s) (LCC).
- Apariencia o estructura fetal.
- Medida de la translucencia nucal.
- Frecuencia cardiaca (regular – irregular – ausente).
- Movimiento del embrión o feto.

Saco de Yolk o vesícula vitelina secundaria.

- Presencia o no.
- Tamaño normal , grande , pequeño.

OBSTETRICA DEL SEGUNDO TRIMESTRE

Se explora la regio pélvica con sistema de tiempo real y soda convexa multifrecuencia, observado:

Útero:

- Lesiones en el útero.
- Características sonográficas de las mismas, sólidas – quísticas, mixtas, complejas.
- Bordes regulares, irregulares, infiltrativas.
- Bien delimitadas- no delimitadas.
- Vascularizadas, no vascularizadas.
- Localización y dimensiones de las mismas.

Cervix:

- Medidas
- Permeable o no.

Lesiones.

- Características sonográficas de las mismas, solidas – quísticas, mixtas, complejas.
- Bordes regulares, irregulares, infiltrativos.
- Bien delimitadas- no delimitadas.
- Vascularizadas – no vascularizadas.
- Localización y dimensiones de las mismas.

Ovarios:

Medidas de los ovarios.

.

Lesiones:.

- Características sonográficas de las mismas, sólidas – quísticas, mixtas, complejas.
- Bordes regulares, irregulares, infiltrativos.
- Bien delimitadas- no delimitadas.
- Vascularizadas, no vascularizadas.
- Localización y dimensiones de las mismas.

Feto:

- Números de fetos.
- Medidas del feto o los fetos (DBP, CC, CA, LF).
- Posición – situación del mismo o los mismos.
- Frecuencia cardiaca regular – irregular – ausente.
- Movimientos fetales presentes o no.
- Valoración de estructura fetal – manos – brazo – pies – piernas – columna – estomago – vejiga – riñones – corazón – anomalías – sexo.

Liquido:

- Adecuado , disminuido , aumentado.
- Con o sin grumos.

Placenta:

- Inserción.
- Grado placentario.
- Desprendimiento – hematoma retroplacentario.
- Lesiones intraplacentarias.
  - Características sonográficas de las mismas, sólidas – quísticas, mixtas, complejas.
  - Bordes regulares, irregulares, infiltrativos.
  - Bien delimitadas- no delimitadas.
  - Vascularizadas – no vascularizadas.
  - Localización y dimensiones de las mismas.

Cordón Umbilical:

- Vasos.
- Presencia o no de circular del cordón.

OBSTETRICA DEL TERCER TRIMESTRE

Se explora la región pélvica con sistema de tiempo real y sonda convexa multifrecuencia, observando:

Lesiones en el útero:

- Características sonográficas de las mismas, solidas – quísticas, mixtas, complejas.
- Bordes regulares, irregulares, infiltrativos.
- Bien delimitadas- no delimitadas.
- Vascularizadas – no vascularizadas.
- Localización y dimensiones de las mismas.

Cervix:

- Medida
- Permeable o no

.

Lesiones.

- Características sonográficas de las mismas, solidas – quísticas, mixtas, complejas.
- Bordes regulares, irregulares, infiltrativos.
- Bien delimitadas- no delimitadas.
- Vascularización – no vascularizadas.
- Localización y dimensiones de las mismas..

Feto:

- Números de fetos.
- Medición del feto o los fetos (DBP, CC, CA, LF).
- Posición – situación del mismo o los mismos.
- Frecuencia cardiaca regular – irregular – ausente.
- Movimientos fetales presentes o no.
- Valoración de estructura fetal – manos – brazo – pies – piernas – columna – estomago – vejiga – riñones – corazón – anomalías – sexo.

Liquido:

- Adecuado – disminuido – aumentado.
- Con o sin grumos.

Placenta:

- Inserción.
- Grado placentario.
- Desprendimiento – hematoma retroplacentario.

Lesiones intraplacentarias.

- Características sonográficas de las mismas, solidas – quísticas, mixtas, complejas.
- Bordes regulares, irregulares, infiltrativos.
- Bien delimitadas- no delimitadas.
- Vascularización – no vascularizadas.
- Localización y dimensiones de las mismas..

Cordón Umbilical:

- Vasos.
- Presencia o no de circular

PERFIL BIOFISICO FETAL

El perfil biofísico fetal se obtiene por ecografía en tiempo real, por lo general, con transductor de 3.5 Mhz.

El perfil biofísico fetal es un método diagnóstico sonográfico basado o en un sistema de puntuación, utilizado en obstetricia para determinar el bienestar fetal durante el embarazo de alto riesgo.

El perfil biofísico fetal se realiza a partir de la segunda mitad del embarazo debido a que los movimientos respiratorios fetales no están presentes antes de esa edad gestacional.

Por lo general se indica cuando la prueba de reactividad cardiaca fetal arroja resultados no reactivos, aunque un médico puede solicitar la valoración por otras causas.

El perfil biofísico es una combinación de marcadores agudos y crónicos.

La reactividad cardiaca fetal, los movimientos corporales fetales, los movimientos respiratorios y el tono fetal se describen como marcadores agudos, mientras que el índice de líquido amniótico junto con las características placentarias han sido considerado como marcadores crónicos.

El objetivo del perfil biofísico fetal es de identificar oportunamente aquellos fetos con hipoxia y acidosis, con el fin de tomar la conducta perinatal más adecuada, evitando la muerte intrauterina y la morbilidad perinatal.

CRITERIOS:

El perfil biofísico consta de los siguientes parámetros de estudio.

1. **Índice de líquido amniótico**: El valor normal de este índice al término de la gestación es 12.9 +/- 4.6 cm. Un puntaje inferior a 5 se asocia significativamente con una mayor incidencia de meconio, sufrimiento fetal en el parto y test de Apgar bajo a los cinco minutos.

2. **Tono muscular**: Es la primera función del SNC que se estructura y la última que resulta afectada por la hipoxia. En la evaluación de este parámetro no solo debe tenerse en cuenta el tono del tronco y extremidades, sino también el cierre y apertura de las manos fetales.

3. **Movimientos corporales:** Son una manifestación de la actividad del sistema **Nervioso Central:** La cuantificación de estos movimientos han sido considerados desde hace muchos años, como un método fiable para el estudio de la condición fetal. Son observados y contados inspeccionando el tórax y las extremidades superiores e inferiores.

4. **Movimientos respiratorios:** La presencia o ausencia de movimientos respiratorios se estudia mediante la observación ecográfica del tórax y el diafragma en una sección longitudinal del feto.

   (En realidad, el feto no respira, en el sentido de que no intercambia aire, pero la pared del tórax es expansible y se mueve de la misma manera que si estuviera respirando).
5. **Actividad o reactividad cardiaca fetal:** También conocida como una prueba de reactividad fetal, en el que la aceleración de la frecuencia cardiaca fetal se comparan, en el tiempo, con los movimientos fetales a ver si correlacionan. Se efectúa realizando un registro cardiotopográfico de 20 minutos de duración.

Interpretación:

Cada parámetro puede tener una puntuación máxima de 0.1, 1 o 2. El tiempo de evaluación es de 20 a 30 minutos.

Una puntuación perfecta es 10/10 puntos esto se interpreta como un correcto estado de bienestar fetal.

Una puntuación de 6 o más probablemente amerite ser observado más de cerca por un especialista por estar en franco riesgo de hipoxia.

Una puntuación menor de 5 puede indicar una hipoxia inminente y la seria posibilidad de tener que inducir el parto de inmediato.

Si se suman 8 puntos o más, es probablemente un embarazo estable, sugiriendo que a medida que se comprometen las variables biofísicas, empeoran de manera progresiva las condiciones de vitalidad fetal intra-útero.

PERFIL
HEMODINAMICO FETAL

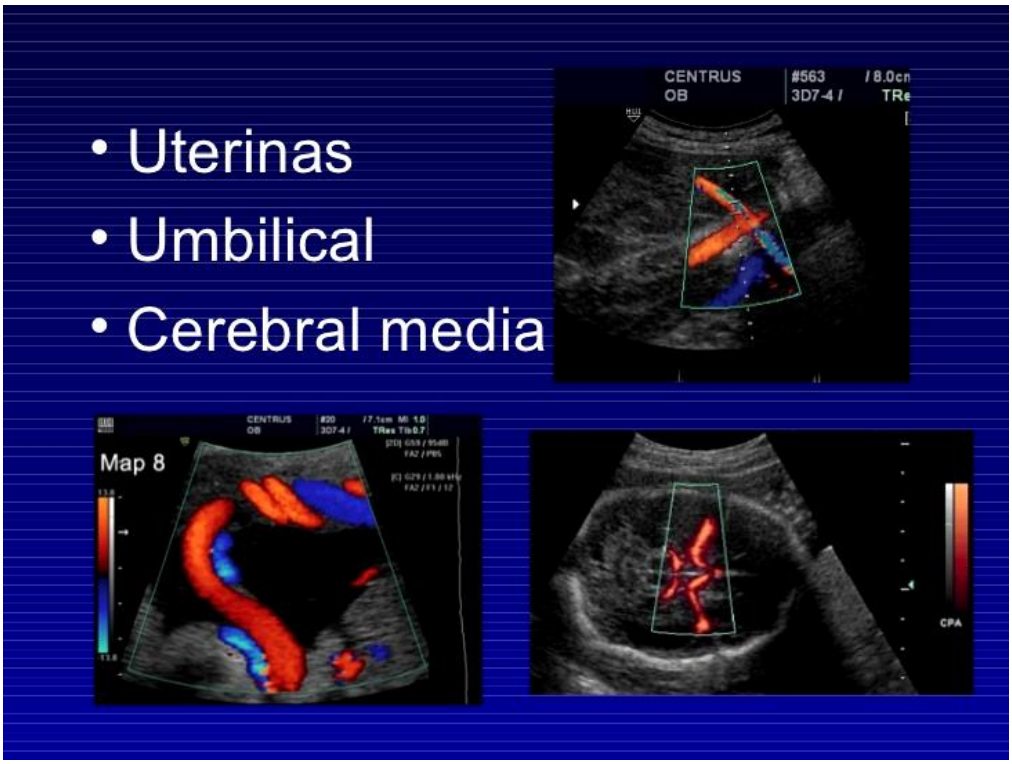

El estudio de diferentes puntos de circulación del bebe y del cordón umbilical permite establecer el estado placentario y las adaptaciones del feto a las diversas situaciones de enfermedad materna y placentaria que alteran su crecimiento.

Es una herramienta de gran valor en la toma de decisiones oportunas referentes a la programación del nacimiento de ese bebé que se encuentra en un medio hostil y antes de que puedan ocasionarse alteraciones futuras en la salud. Los cuatro parámetros de este perfil se determinan mediante un estudio doppler pormenorizado de la hemodinámia fetal, que incluye el registro de la onda de velocidad de flujo de cinco arterias: uterinas, umbilical. Aorta descendente, carótida primitiva y cerebral media.

Indicaciones:

Perfil Funcional Anómalo.
Esta dos Hipertensivos del Embarazo.

Instrumentación:

La realización de este estudio hace necesario un equipo ecográfico de alta resolución que asocie al modo B sectorial al Doppler pulsado continuo y en color 3.5 mhz.

La señal doppler debe ser tratada mediante un sistema de análisis espectral en tiempo real.

El estudio se inicia en decubito supino y luego al inicio del perfil hemodinámico semisentada, mediante barridos transversales, longitudinales y oblicuos.

Interpretación: En el momento actual se dispone de curvas percentilares del índice de pulsatilidad e índice de resistencia para cada arteria con valores discriminativos semana a semana.

Si el estudio doppler confirma una distribución circulatoria normal, debe concluirse que no existe una asfixia fetal evidente.

De lo contrario si hay un patrón hemodinámico patológico de centralización del flujo, lo cual es sinónimo de asfixia fetal. En este caso se impone la extracción fetal si se dan las condiciones mínimas de madurez fetal.

Doppler de las Arterias Uterinas:

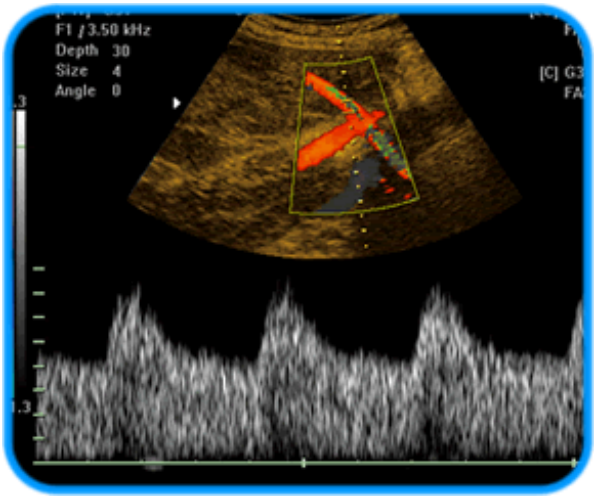

La cuantificación de los flujos sanguíneos en las arterias uterinas permite identificar aquellas gestantes de mayor riesgo de desarrollar problemas como la preeclampsia o la restricción del crecimiento del feto en gestación. Se realiza entre semana 20 y 24 de gestación.Estudios recientes sugieren un beneficio al realizarlo durante el estudio de semana 13.

SONOGRAFIA TRANSFONTANELAR

Se realiza con transductor lineal de 7.5 mhz para prematuros y de 5 mhz en lactantes.

Técnica:

Abordaje por Fontanela Anterior: abierta hasta los 2 años, con adecuada vista hasta los 12-14 meses.

Abordaje por Fontanela Posterior: abierta hasta los 3 meses.

Cortes:

Sagitales:

- Medial.
- Para medial derecho.
- Para medial izquierdo.

Coronales.

- Anterior:
- Medio.
- Posterior.

Determinar:

- Anatomía de las estructuras encefálicas y el sistema ventricular.
- Simetría de los hemisferios cerebrales.
- Desplazamiento de las líneas media.
- Dilatación de los ventrículos: anteriores.
- Laterales.
- Posteriores.
- Presencia de colecciones intraventriculares.
- Naturaleza de las colecciones:
    - Serosa.
    - Hematica.

Presencia de lesiones:

- Localización.
- Bordes.
- Dimensiones.
- Ecogenicidad.
- Patrón ecográfico: sólido, quístico, mixto, complejo,
- Vascularizadas o no.

SONOGRAFIA DE TIROIDES

Se explora la glándula tiroides con sistema de tiempo real y sonda lineal multifrecuencia, observando:

Lóbulos Tiroideos:

- Medidas. Longitudinal – Transversal – AP.
- Patrón ecográfico. Homogéneo – Heterogéneo.
- Bordes. Regulares – Irregulares.
- Vascularidad o no de la Glándula.

Lesiones:

- Características sonográficas de las mismas, sólidas, quísticas, mixtas, complejas.
- Bordes regulares, irregulares, infiltrativas.

- Bien delimitadas –mal delimitadas.
- Vascualrizadas – no vascularizadas.
- Localización y dimensiones de las mismas.
- Presencia o no de calcificaciones.

Istmo:

- Medida.

Lesiones.

- Características sonográficas de las mismas, sólidas, quísticas, mixtas, complejas.
- Bordes regulares, irregulares, infiltrativas.
- Bien delimitadas –mal delimitado.
- Vascualarizadas – no vascularizadas.
- Localización y dimensiones de las mismas.
- Presencia o no de calcificaciones.

Traquea:

- Central o desplazada a la derecha o a la izquierda.

Adenopatías:

- Características sonográficas de las mismas.
- Bordes regulares, irregulares, infiltrativas.
- Bien delimitadas –mal delimitadas.
- Vascualrizadas – no vascularizadas.
- Localización y dimensiones de las mismas.
- Presencia o no de calcificaciones.

Valoración de lesiones en la línea media:

- Características sonográficas de las mismas.
- Bordes regulares, irregulares, infiltrativas.
- Bien delimitadas –mal delimitadas.
- Vascualrizadas – no vascularizadas.
- Localización y dimensiones de las mismas.
- Presencia o no de calcificaciones.

SONOGRAFIA PELVICA MASCULINA (SUPRA – PUBICA).

Se explora la región pélvica con sistema de tiempo real y sonda convexa multifrecuencia observando:

Vejiga:

- Medidas de la vejiga (longitudinal-transversal-AP).
- Pared vesical.
- Medida de la pared.
- Regular-irregular-pérdida de continuidad en la misma.

Lesiones:

- Características sonográficas de las mismas, sólidas – quísticas, mixtas, complejas.
- Bordes regulares, irregulares, infiltrativos, vegetantes.
- Bien delimitadas- mal delimitadas.
- Vascularizadas – no vascularizadas.
  Localización y Dimensiones de las mismas.

- Volumen pre-micción.
- Volumen residual.

Próstata:

- Medidas (longitudinal-transversal-AP).
- Patrón ecográfico homogéneo-heterogéneo-mixto.
- Bordes, regulares, irregulares, infiltrativos.
- Peso prostático.

Lesiones.

- Características sonográficas de las mismas, sólidas – quísticas, mixtas, complejas.
- Bordes regulares, irregulares, infiltrativos.
- Bien delimitadas- mal delimitadas.
- Vascularización – no vascularizadas.
  Localización y Dimensiones de las mismas.

Protrusión o no del lóbulo medio.
Calcificaciones o no.

Vesículas seminales:

- Tamaño
- Simétricas-Asimétricas.
- Bordes.

Lesiones.

- Características sonográficas de las mismas, sólidas , quísticas, mixtas, complejas.
- Bordes regulares, irregulares, infiltrativos.
- Bien delimitadas- mal delimitadas.
- Vascularización – no vascularizadas.
  Localización y Dimensiones de las mismas.

SONOGRAFIA PROSTATA (TRANSRECTAL)

Se explora la región pélvica con sistema de tiempo real y sonda endocavitaria multifrecuencia, observando:

Próstata:

- Medidas (longitudinal-transversal-AP).
- Patrón ecográfico homogéneo-heterogéneo-mixto.
- Bordes – regulares – irregulares – infiltrativos.
- Peso prostático.

Lesiones.

- Características sonográficas de las mismas, sólidas – quísticas, mixtas, complejas.
- Bordes regulares, irregulares, infiltrativos.
- Bien delimitadas- mal delimitadas.
- Vascularización – no vascularizadas.
- Localización y dimensiones de las mismas.

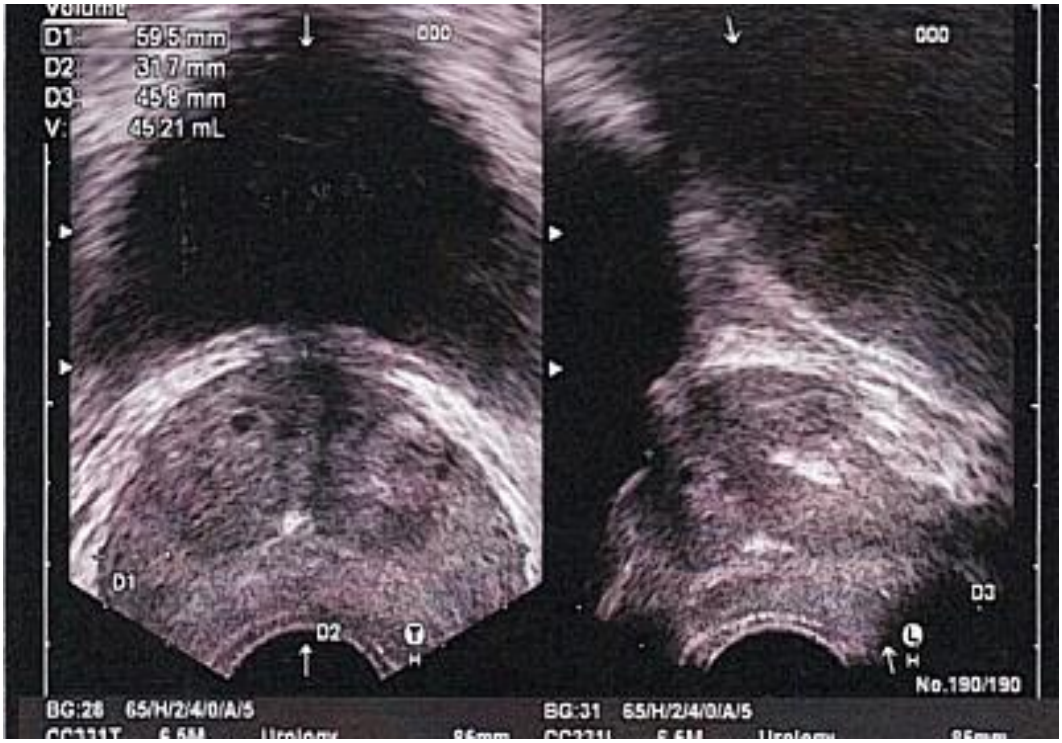

Protrusión o no del lóbulo medio.
Calcificaciones o no.

Vesículas seminales:

Tamaño

Simétricas-Asimétricas.
Bordes.

Lesiones.

- Características sonográficas de las mismas, sólidas, quísticas, mixtas, complejas.
- Bordes regulares, irregulares, infiltrativos.
- Bien delimitadas- mal delimitadas.
- Vascularización – no vascularizadas.
- Localización y dimensiones de las mismas.

SONOGRAFIA ESCROTAL

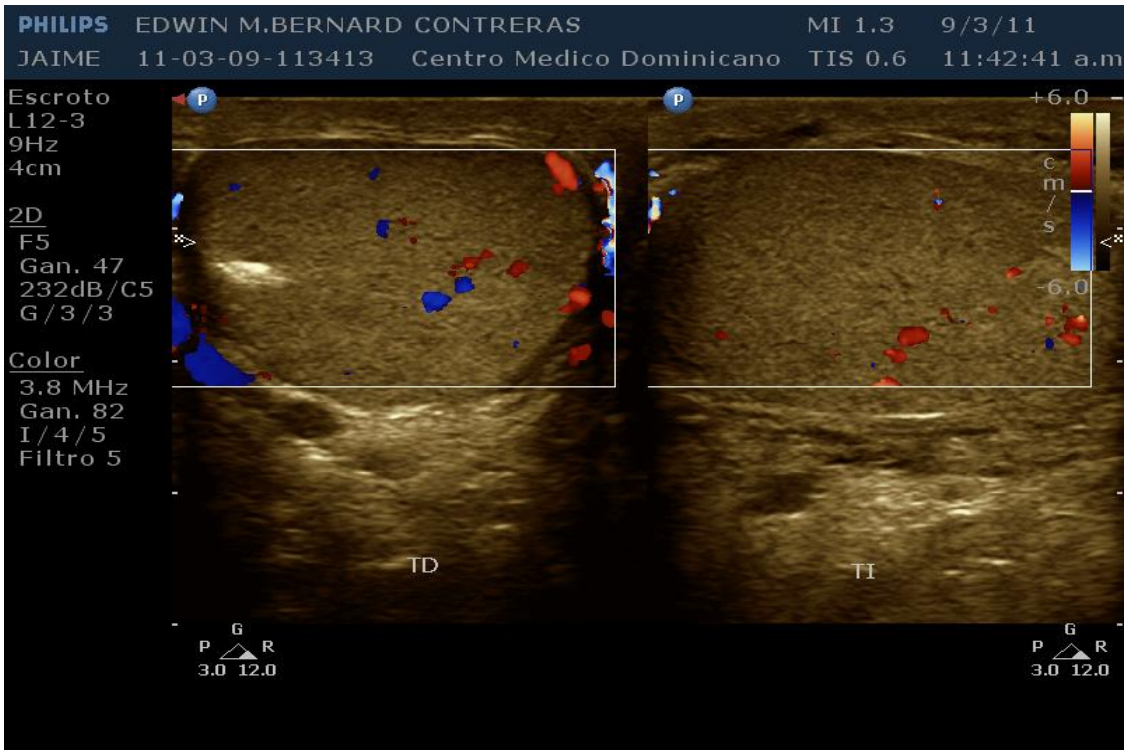

Se exploran ambos sacos escrotales con sistema de tiempo real y sonda lineal multifrecuencia observando:

Localización:

- Intra o extra – escrotal (ectópica).

Medidas. (Longitudinal – transversal – AP).

Patrón ecográfico:

- Ecogenico – Hipoecoico – Homogéneo – Heterogéneo – Mixto.
- Presencia o no de calcificaciones.

Lesiones:

- Intra o extra – testiculares.
- Características sonográficas de las mismas, sólidas – quísticas, mixtas, complejas.
- Bordes regulares, irregulares, infiltrativos.
- Bien delimitadas –mal delimitadas.
- Vascualarizadas – no vascularizadas.
- Localización y dimensiones de las mismas.
- Presencia o no de calcificaciones.

Sacos escrotales:

- Pared del saco escrotal. Engrosada o no.
- Presencia o no de líquido.
- Características del líquido.

Valoración del Plexo Pampiniforme.

- Dilatación o no de las venas del mismo.
- Realización de la maniobra de valsalva.
- Doppler.

Epidídimos:

- Lesiones.
- Características sonográficas de las mismas, sólidas – quísticas, mixtas, complejas.
- Bordes regulares, irregulares, infiltrativos.
- Bien delimitadas –mal delimitadas.
- Vascualrizadas – no vascularizadas.
- Localización y dimensiones de las mismas.
- Presencia o no de calcificaciones.

PROTOCOLO ECOGRAFIA MUSCULOESQUELETICA

Sonografía Hombro:

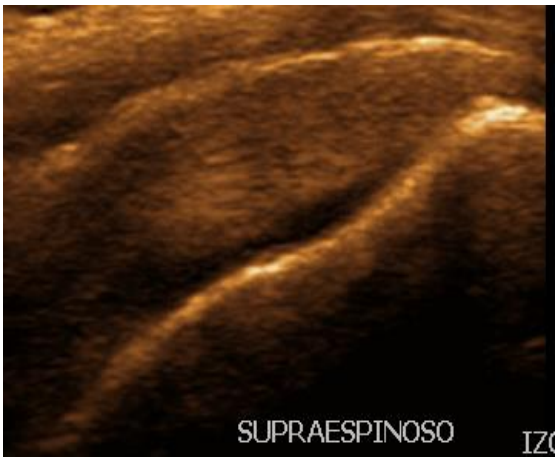

Tendones:

- Supraespinoso.
- Infraespinoso.
- Subescapular.
- Porción larga del bíceps.

    - Inflamados agudamente.
    - Inflamados y afectados crónicamente.
    - Edema.
    - Calcificaciones.
    - Roturas parciales, completas.
    - Presencia o no de Bursitis – Sinovitis.

Superficies Oseas:

- Regulares.
- Irregulares.
- Articulación Acromio – Clavicular.

Presencia de Masas:

Características:

- Localización.
- Bordes.
- Dimensiones.
- Ecogenicidad.
- Patrón ecográfico: sólido, quístico, mixto, complejo,
- Vascularizadas o no.

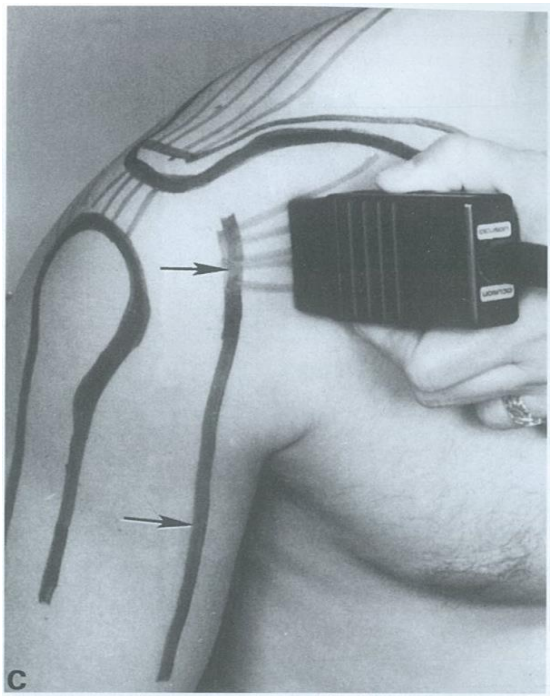

SONOGRAFIA DEL CODO

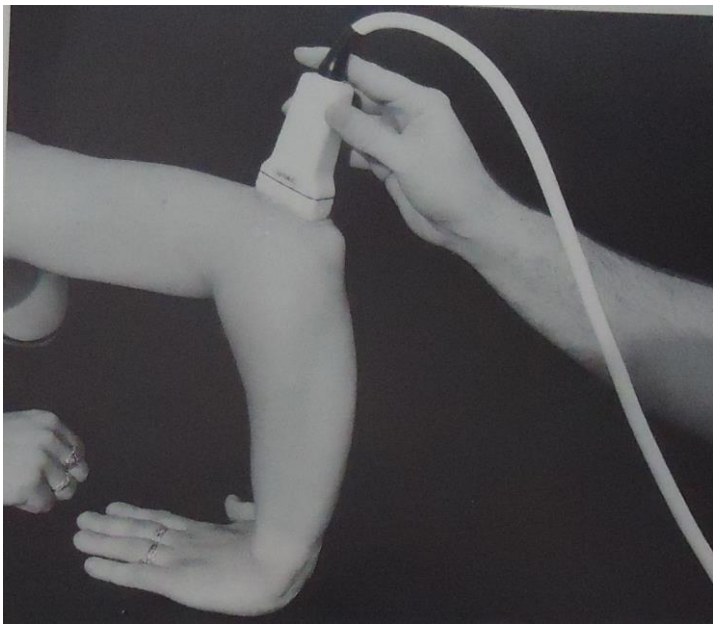

Tendones:

- Flexores o Epitrocleares.
- Extensores o Epicondileos.
- Tríceps.
    - Inflamados agudamente.
    - Inflamados y afectados crónicamente.
    - Edema.
    - Calcificaciones.
    - Roturas parciales, completas.
    - Presencia o no de Bursitis – Sinovitis.

Superficie Óseas:

- Regulares.
- Irregulares.

Ligamentos:

- Inflamación Aguda.
- Inflamación Crónica.

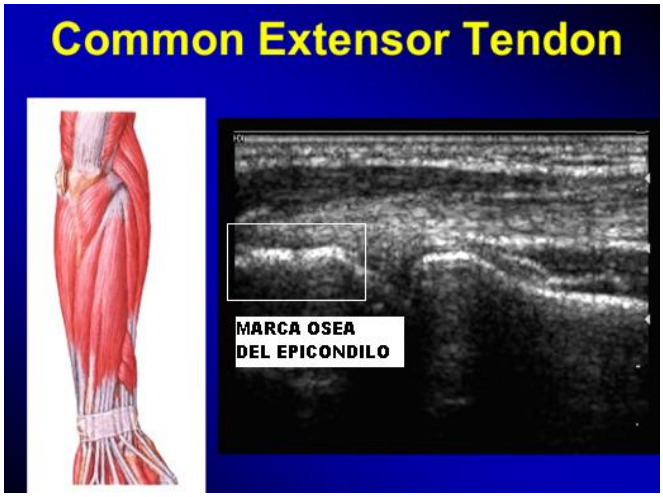

Nervios

Cubital:

- Inflamación Aguda.
- Inflamación Crónica.
- Atrapamiento o compresión de nervio.

Presencia de Masas:

Características:

- Localización.
- Bordes.
- Dimensiones.
- Ecogenicidad.
- Patrón ecográfico: sólido, quístico, mixto, complejo,
- Vascularizadas o no.

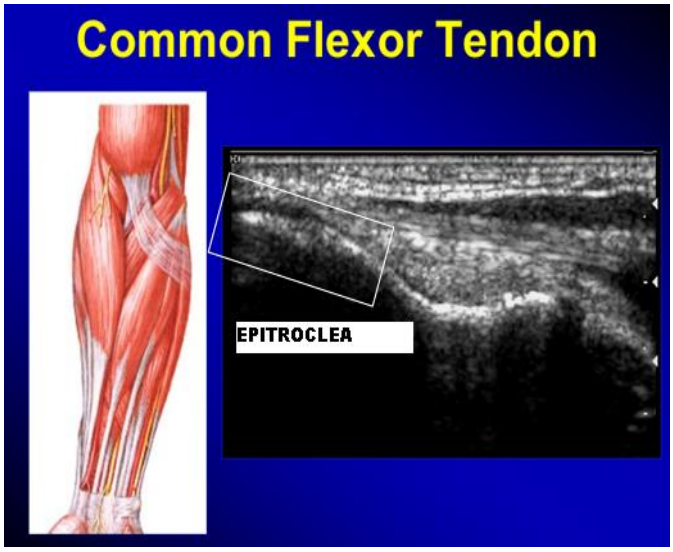

SONOGRAFIA DEL MUÑECA Y MANO

Cara Palmar: **Tendones Flexores.**
Cara Dorsal: **Tendones Extensores.**

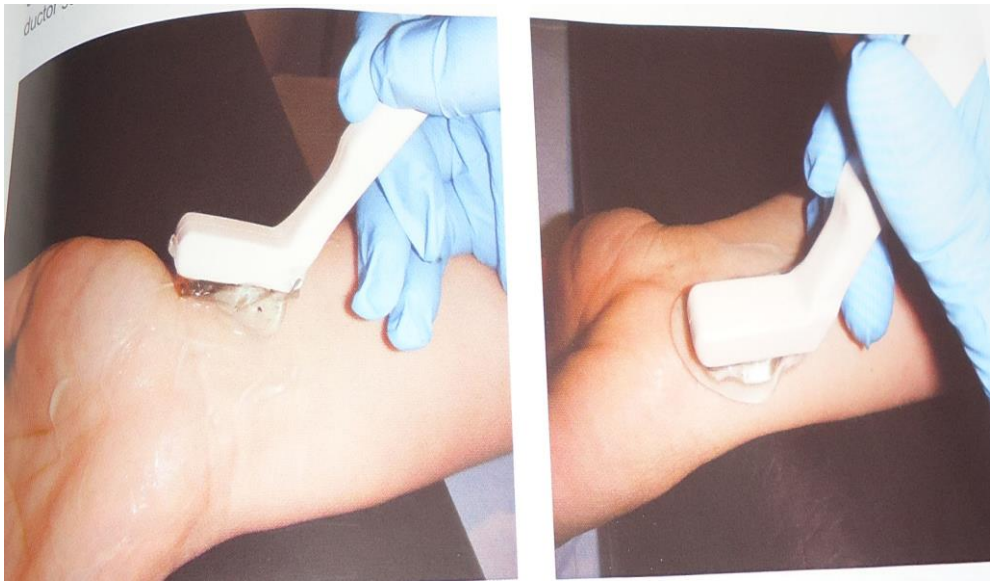

Características:

- Inflamados Agudamente.
- Inflamados y afectados crónicamente.
- Edema.
- Calcificaciones.
- Roturas parciales, completas.
- Atrapamiento o nódulos en tendones.
- Presencia o no de Bursitis – Sinovitis.

Superficie Óseas:

- Regulares.
- Irregulares.

Nervios:

Mediano / Cubital / Radial.

- Inflamación Aguda.
- Inflamación Crónica.
- Atrapamiento o compresión nervio.

Presencia de Masas:

Características:

- Localización.
- Bordes.
- Dimensiones.
- Ecogenicidad.
- Patrón ecográfico: sólido, quístico, mixto, complejo,
- Vascularizadas o no.

SONOGRAFIA DE LA RODILLA

- Cara Anterior
- Cara Medial.
- Cara Lateral.
- Cara Posterior.

En estas…. Valorar:

Tendones:

- T. del Cuadriceps.
- T. Patelar.
- T. Pata de Ganso.
    - Inflamados Agudamente.
    - Inflamados y afectados crónicamente.
    - Edema.
    - Calcificaciones.
    - Roturas parciales, completas.
    - Presencia o no de Bursitis – Sinovitis.

Ligamentos:

- Inflamación Aguda.
- Inflamación Crónica.

Mecanismos / Cartílago Articular.

- Integros.
- Roturas.
- Cambios degenerativos.

Superficies Oseas:

- Regulares.
- Irregulares.

Presencia de Masas:

Características:

- *-Localización.
- *-Bordes.
- *-Dimensiones.
- *-Ecogenicidad.
- *-Patrón ecográfico: sólido, quístico, mixto, complejo,
- *-Vascularizadas o no.

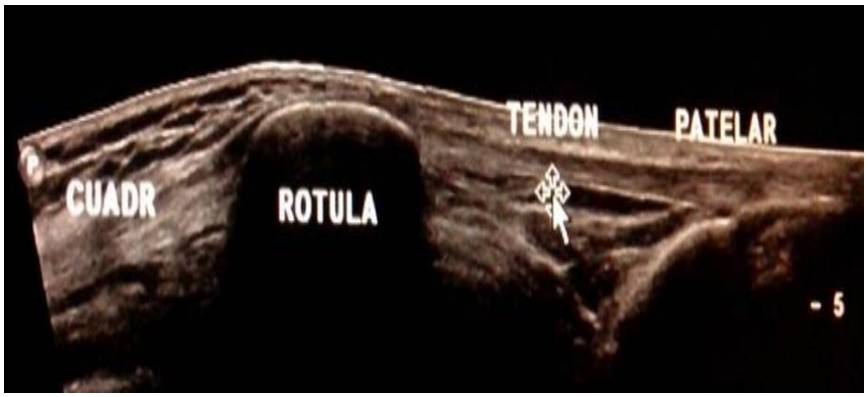

SONOGRAFIA DEL TOBILLO-PIE
FASCIA PLANTAR

- Cara Anterior.
- Cara Posterior.
- Cara Medial.
- Cara Lateral.

En cada una de ellas valorar y describir:

Tendones:

- T. Tibial Anterior.

- T. Aquiles.
- T. Posterior.
- T. Peroneos.
    - Inflamados Agudamente.
    - Inflamados y afectados crónicamente.
    - Edema.
    - Calcificaciones.
    - Roturas parciales, completas.
    - Presencia o no de Bursitis – Sinovitis.

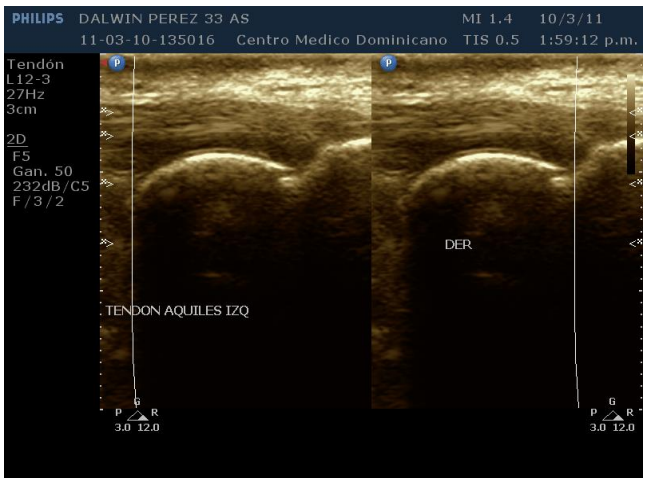

Ligamentos:

Mediales, Laterales /.

- Inflamación Aguda.
- Inflamación Crónica.
- Roturas

Superficies Oseas:

- Regulares.
- Irregulares.

Presencia de Masas:

Características:

- Tamaño, contorno, ubicación.
- Sólidas.
- Quísticas.
- Mixtas.
- Vascularidad / características.
- Lesiones Nerviosas / Comprensión o atrapamiento nervioso.
- Lesión Fascia Plantar.

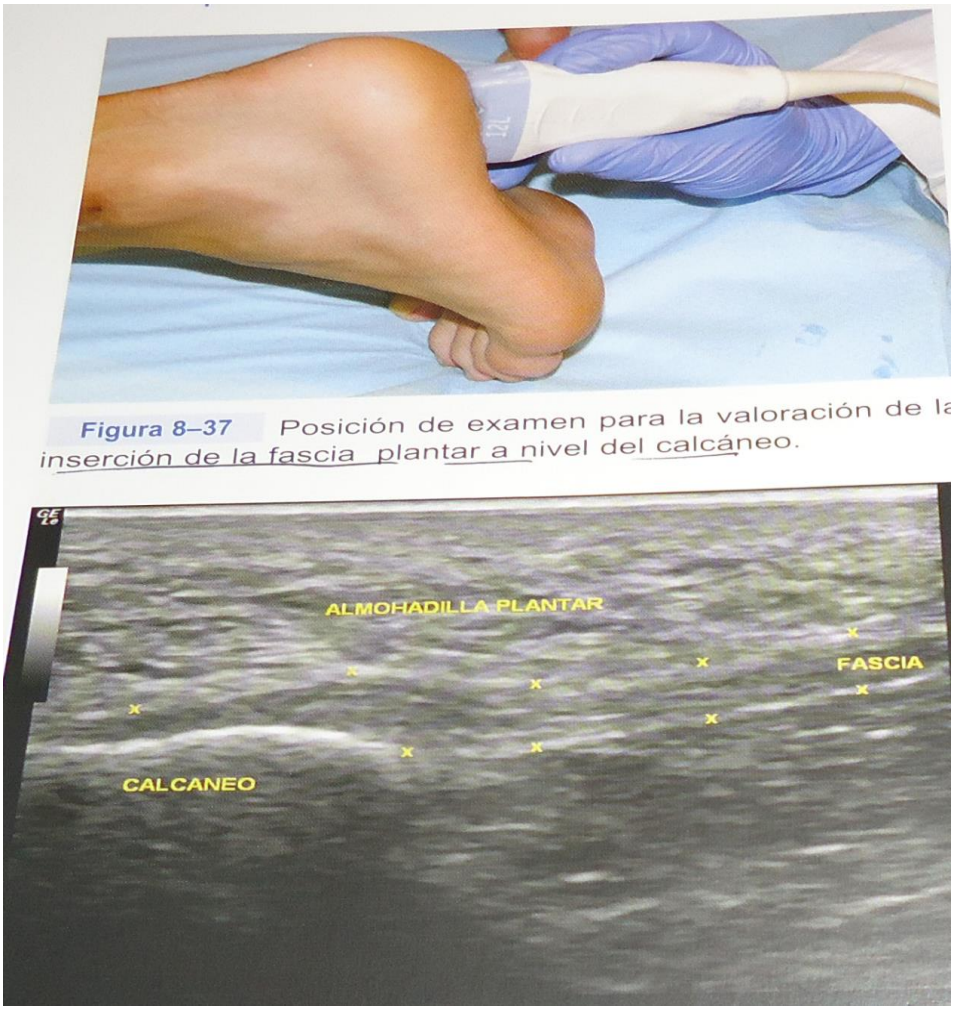

Figura 8–37 Posición de examen para la valoración de la inserción de la fascia plantar a nivel del calcáneo.

SONOGRAFIA DE CADERA Y MUSLO ADULTO

Cara Anterior:

- Articulación Coxofemoral.
- Tendón, bursa y músculo iliopsoas.
- Receso Articular Anterior.
- Cartílago Articular.
- Labrum.
- Músculo Recto Femoral y Crural.

Valorar cada Elemento:

Tendones:

- Inflamados Agudamente.
- Inflamados y afectados crónicamente.
- Edema.
- Calcificaciones.

- Roturas parciales, completas.
- Presencia o no de Bursitis – Sinovitis.

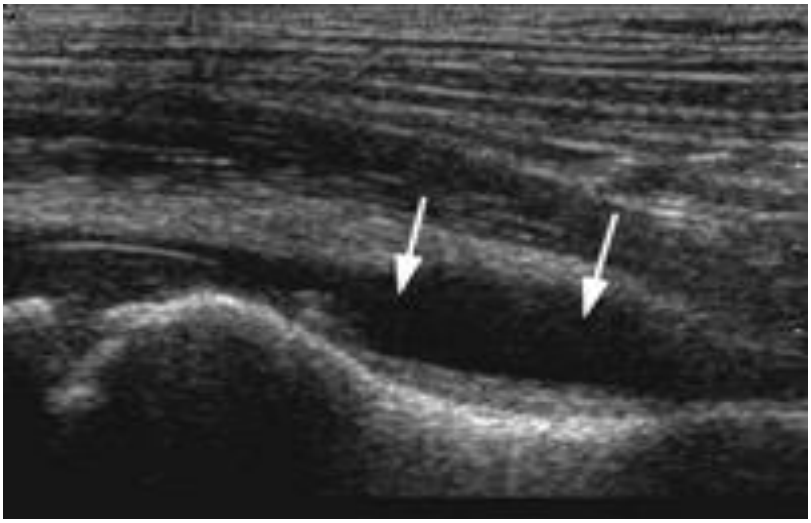

Músculos:

- Íntegros.
- Inflamados Agudamente.
- Inflamados y Afectados Crónicamente.
- Edema.
- Calcificaciones.
- Roturas parciales, completas.

Superficies Óseas:

- Regulares.
- Irregulares.

Presencia de Masas:

Caracteristicas:

- Localización.
- Bordes.
- Dimensiones.
- Ecogenicidad.
- Patrón ecográfico: sólido, quístico, mixto, complejo,
- Vascularizadas o no.

Cara Posterior

- Músculos Glúteos.
- Músculos Isquiotibiales.

Valorar:

- Integridad.
- Inflamados Agudamente.
- Inflamados y afectados crónicamente.
- Edema.
- Calcificaciones.
- Roturas, parciales, completas.

Superficies Óseas:

- Regulares.
- Irregulares.

Presencia de Masas:

Características:

- Localización.
- Bordes.
- Dimensiones.
- Ecogenicidad.
- Patrón ecográfico: sólido, quístico, mixto, complejo,
- Vascularizadas o no.

Nervios:

- Ciático.
- Inflamación Aguda.
- Inflamación Crónica.
- Compresión.

Cara Lateral

- Trocánter Mayor.
- Inserción del M. glúteo, mayor, menor y G. Mediano.
- Cintilla Lliotibial.
- Músculo tensor de la Fascia Lata.
- Vasto Externo.

Valorar:

Tendones:

- Inflamados Agudamente.
- Inflamados y afectados crónicamente.
- Edema.
- Calcificaciones.
- Roturas, parciales, completas.
- Presencia o no de Bursitis – Sinovitis.

Músculos

- Integridad.
- Inflamados Agudamente.
- Inflamados y afectados crónicamente.
- Edema.

- Calcificaciones.
- Roturas parciales, completas.

Superficies Óseas:

- Regulares.
- Irregulares, (irregularidades del Periostio). desprendimiento de la Cortical).

Presencia de Masas:

Características:

- Localización.
- Bordes.
- Dimensiones.
- Ecogenicidad.
- Patrón ecográfico: sólido, quístico, mixto, complejo,
- Vascularizadas o no.

CARA MEDIAL O INTERNA

- Inserción en el Pubis de los Músculos Aductores.
- Sínfisis Púbica, con la inserción de los músculos de los Rectos. Abdominales.

Valorar

Tendones:

- Inflamados Agudamente.
- Inflamados y afectados crónicamente.
- Edema.
- Calcificaciones.
- Roturas, parciales, completas.
- Presencia o no de Bursitis – Sinovitis.

Músculos

- Integridad.
- Inflamados Agudamente.
- Inflamados y afectados crónicamente.
- Edema.

- Calcificaciones.
- Roturas parciales, completas.

Superficies Óseas:

- Regulares.
- Irregulares, (irregularidades del Periostio, Desprendimiento de la Cortical).

Presencia de Masas:

Caracteristicas:

- Localización.
- Bordes.
- Dimensiones.
- Ecogenicidad.
- Patrón ecográfico: sólido, quístico, mixto, complejo,
- Vascularizadas o no.

Vasos Femorales.

SONOGRAFIA DE PIEL-
TEJIDO CELULAR SUBCUTANEO.

Describir Piel.
Regular, irregular, grosos.

En el tejido Celular Subcutáneo:

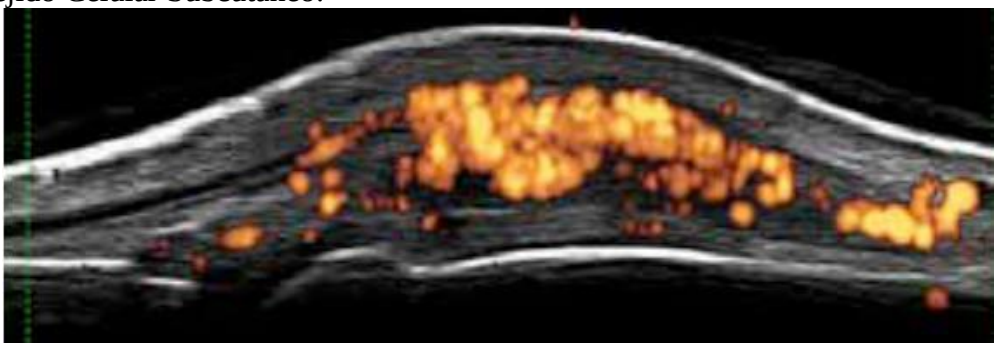

Valorar:

- Integridad.
- Cambios Inflamatorios.
- Edema.
- Fibrosis.

Presencia de Masas:

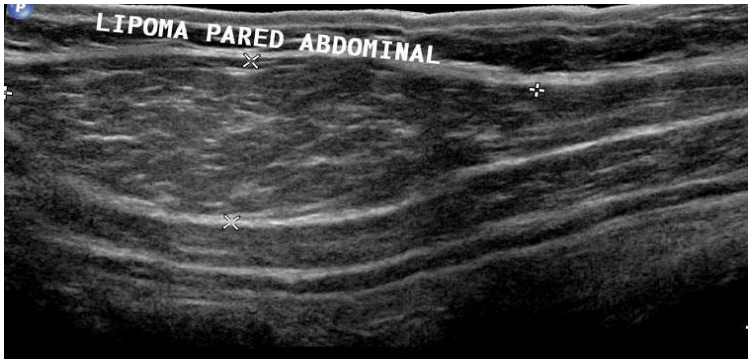

Características:

- Localización.
- Bordes.
- Dimensiones.
- Ecogenicidad.
- Patrón ecográfico: sólido, quístico, mixto, complejo,
- Vascularizadas o no.

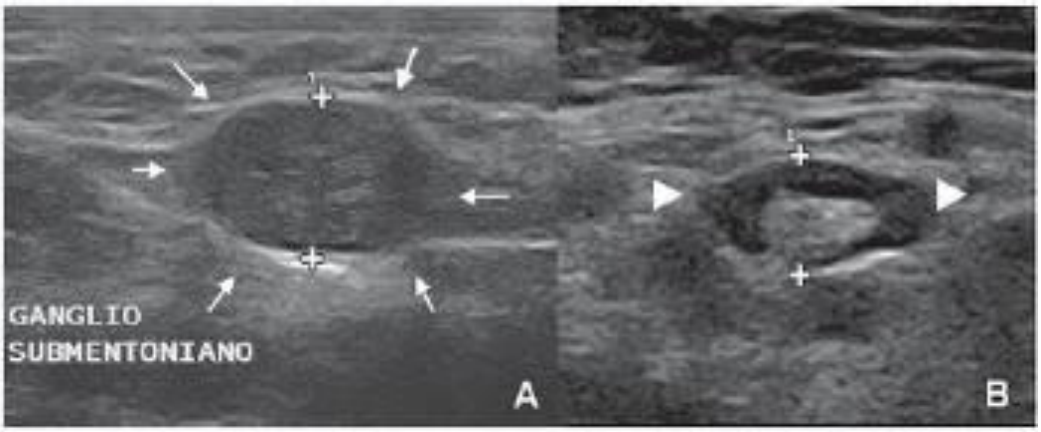

Hematomas:

- Características de los mismos.

Ganglios:

- Características de los mismos.

Presencia de Cuerpo Extraño.

- Características del Mismo.
- Ubicación.
- Profundidad.

SONOGRAFIA DE LOS MUSCULOS

De ser posible, especificar el músculo a describir, o en general, el compartimiento anatómico afectado.

Valorar:

- Integridad.
- Inflamados Agudamente.
- Inflamados y afectados crónicamente.
- Edema.
- Calcificaciones.
- Roturas, parciales, completas – describir.
- Hematomas, características de los mismos.

Secuelas de una Mala Cicatrización:

- Fibrosis.
- Colecciones Líquidas.
- Lesiones Quísticas.

Presencia de Masas:

Características:

- Localización.
- Bordes.
- Dimensiones.
- Ecogenicidad.
- Patrón ecográfico: sólido, quístico, mixto, complejo,
- Vascularizadas o no.

Valorar Presencia de Hernias:

Características

- Ubicación anatómica en relación a los planos.
  Musculares y fascias.
- Características de la hernia: tamaño.
- Protrusión, vascualridad.

SONOGRAFIA DE GLANDULAS SALIVARES

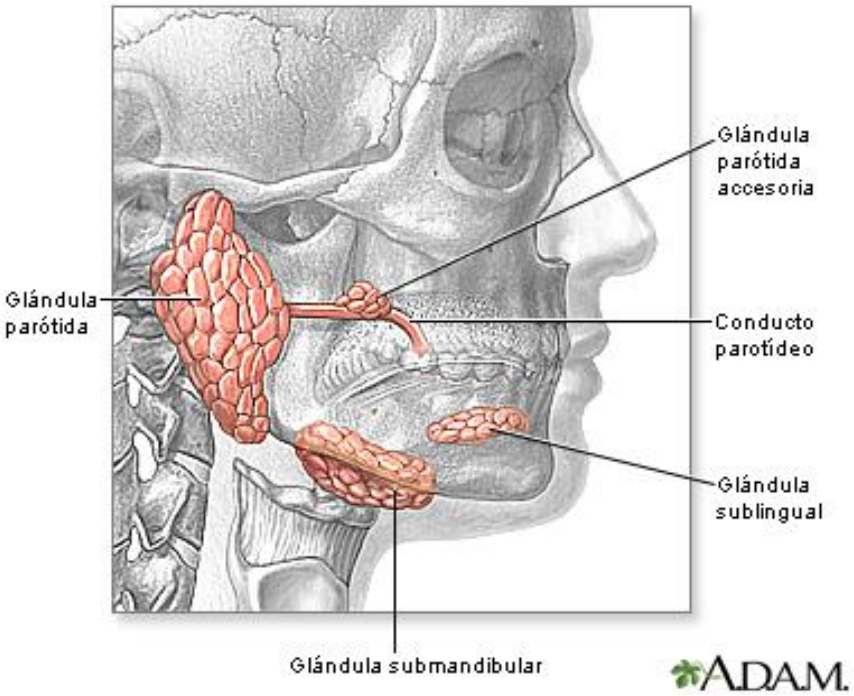

Especificar la Glándula.

Valorar el Patrón Ecográfico.

(Normal o Patológico)

Especificar datos de normalidad:

- Tamaño – contorno.
- Parénquima.
- Vascualridad.

Especificar datos de Anormalidad:

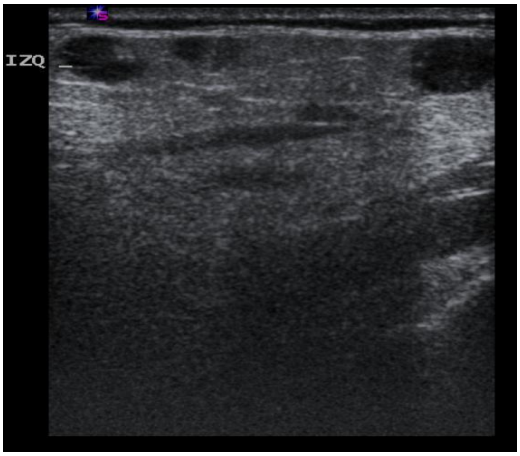

Presencia de Masas:

Características:

- Localización.
- Bordes.
- Dimensiones.
- Ecogenicidad.
- Patrón ecográfico: sólido, quístico, mixto, complejo,
- Vascularizadas o no.

SONOGRAFIA DE LOS NERVIOS

Especificar Nervio – Ubicación Anatómica.

Valorar:

Integridad:

- Patrón Normal / Anormal.
- Cambios Inflamatorios Agudos / Crónicos.
- Signos de atrapamiento-compresión.

Presencia de Masas:

- Neurales.
- Perineurales.

Características:

- Localización.
- Bordes.
- Dimensiones.
- Ecogenicidad.
- Patrón ecográfico: sólido, quístico, mixto, complejo,
- Vascularizadas o no.

PROTOCOLO DOPPLER CAROTIDEO Y VERTEBRAL.

Preparación: Ninguna.

Equipo: Transductor Lineal de Alta Frecuencia 7-10 Mhz.

Arterias:

Tronco braquiocefálico.

Arterias carótidas comunes.

A. Carótidas comunes.

Bulbos.

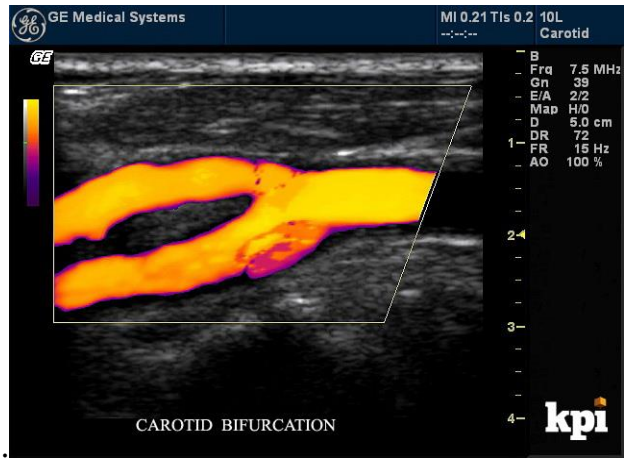

A. Carótida internas.

A. Carotida Externas.

A. Vertebrales.

Evaluar:

- Diámetros.
- Grosor de capa intima media.
- Placas – Diámetros – Localización y Características de las mismas.
- Grados de Estenosis.
- Lesiones quisticas – Sólidas o Complejas – Diámetros y Localización.

Al Spectrum, Doppler:

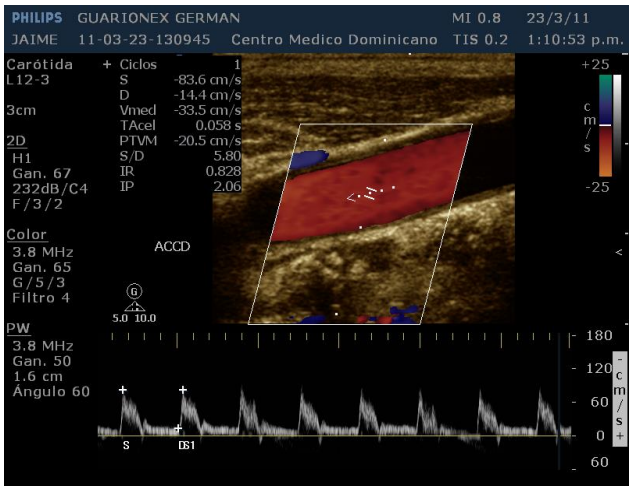

.

- Permeabilidad.
- Evidencia de Onda Flujo Normal en sus Diferentes Vasos.
- Relación Velocidades pico Sistólicas y Diastólicas.
- Cociente Velocidad pico Sistólica entre Carótida Interna y Carótida Común.-
- Grados de Estenosis por Velocimetría.
- Indice de Resistencia.

DOPPLER ARTERIAL MIEMBROS SUPERIORES.

Preparación: **Ninguna**

Equipo: **Transductor Lineal de Alta Frecuencia 7-10 Mhz.**

Arterias:

Plano Profundo:

- Subclavia.
- Axilar.
- Braquial.
- Cubital.
- Radial.

Evaluar:

- Diámetro:
- Grosor de pared.
- Placas – Diámetros – Localización y Características de las Mismas.

Grados de Estenosis:

- Lesiones quísticas – Solidas o complejas – Diámetros y Localización.

Al Spectrum, Doppler:

- Permeabilidad.
- Características trifásicas normales de la onda Spectral.
- Velocidades Pico Sistólicas.
- Índice de Resistencia.

DOPPLER ARTERIAL MIEMBROS INFERIORES.

Preparación: **Ninguna**

Equipo: **Transductor Lineal de Alta Frecuencia 7-10 Mhz.**

Arterias:

Plano Profundo:

- Arteria .Femoral Comun.
- Arteria Femoral Superficial.
- Arteria Poplítea.
- Arteria Tibial Posterior.

Evaluar:

- Diámetro:
- Grosor de pared.
- Placas – Diámetros – Localización y Características de las Mismas.

Grados de Estenosis:

- Lesiones quísticas – Solidas o complejas – Diámetros y Localización.

Al Spectrum, Doppler:

- Permeabilidad.
- Características trifásicas normales de la onda Spectral.
- Velocidades Pico Sistólicas.
- Índice de Resistencia.

DOPPLER VENOSO MIEMBROS INFERIORES

Preparación: **Ninguna**

Equipo: **Transductor Lineal de Alta Frecuencia 7-10 Mhz.**

VENAS.

Plano Profundo:

- Femoral Comun.
- Femoral - Superficial.
- Poplíteas.
- V. Tibiales Posteriores.

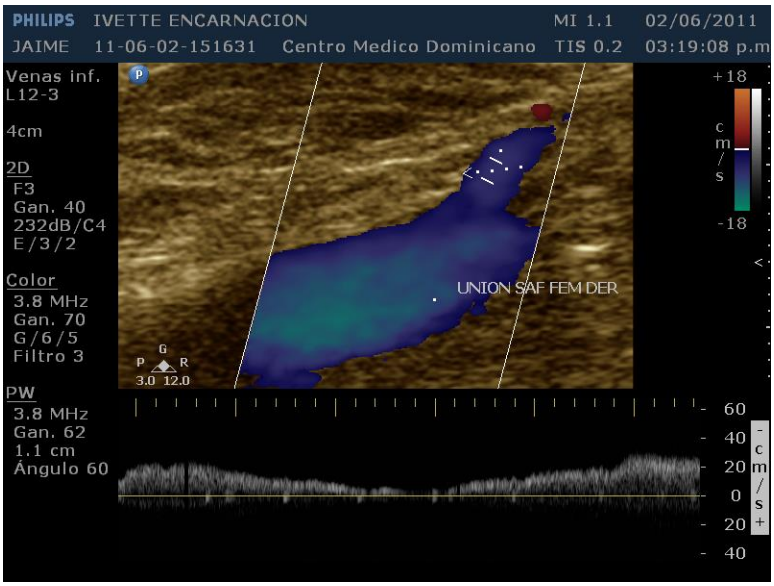

PLANO SUPERFICIAL

- Unión Safeno – Femoral.
- Safena Interna y externa
- Perforantes.

EVALUAR:

- Diámetros.
- Grosor de pared.
- Permeabilidad.
- Compresibilidad.
- Trombos – Localización y Características del Mismo.
- Lesiones Quísticas – Sólidas o Complejas – Diámetros y Localización.

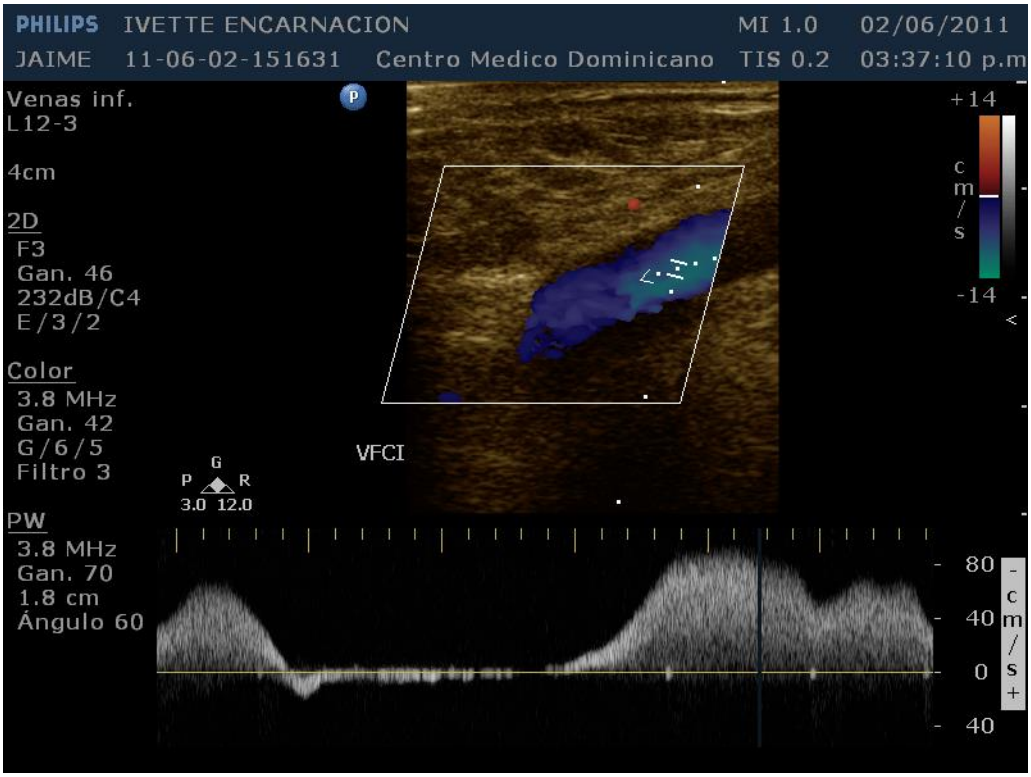

Al Spectrum, Doppler:

- Evidencia flujo espontáneo y fásico.
- Onda spectral evidenciando competencia valvular.
- Evidencia de aumento de flujo a la compresión distal.
- Dirección de la onda de flujo y evidenciar si hay reflujo.

DOPPLER VENOSO MIEMBROS SUPERIORES

Preparación: **Ninguna**

Equipo: **Transductor Lineal de Alta Frecuencia 7-10 Mhz.**

VENAS.

Plano Profundo:

- Subclavia.
- Axilar.
- Braquial.
- Cubital.
- Radial.

PLANO SUPERFICIAL

- V. Cefálica.
- V. Basílica.

EVALUAR:

- Grosor de pared.
- Permeabilidad.
- Compresibilidad.
- Trombos – Localización y Características del Mismo.
- Lesiones Quísticas – Sólidas o Complejas – Diámetros y Localización.

Al Spectrum, Doppler:

- Evidencia flujo espontáneo y fásico.
- Onda spectral evidenciando competencia valvular.
- Evidencia de aumento de flujo a la compresión distal.
- Dirección de la onda de flujo y evidenciar si hay reflujo.

DOPPLER AORTA ABDOMINAL

Preparación: **Paciente en Ayunas.**

Equipo: **Transductor Lineal de Alta Frecuencia 3.5 Mhz.**

VASOS:

Arteria Aorta Abdominal.

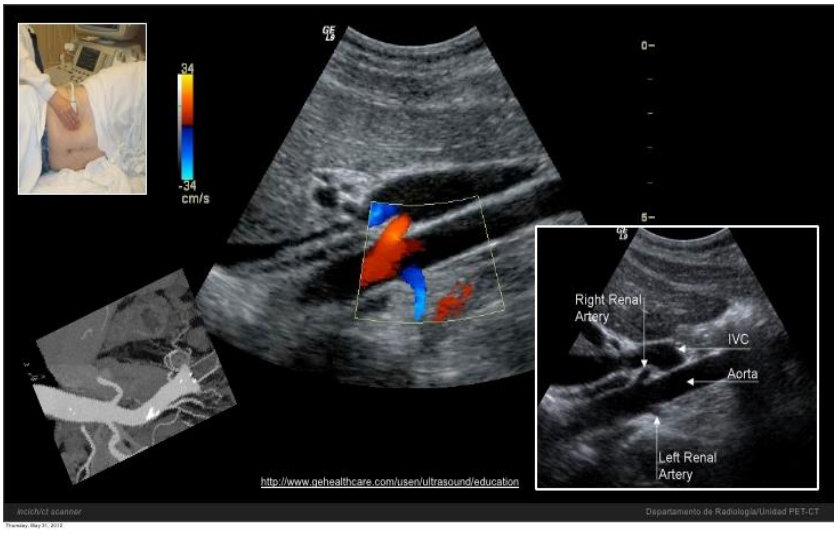

VALORAR:

- Diámetros en sus tres segmentos proximal – medio y distal y su bifurcación.
- Permeabilidad.
- Dilatación aneurismática.
- Placas – características y localización.
- Permeabilidad de arterias renales y mesentérica superior.
- Lesiones quísticas – sólidas – complejas – Diámetros y Localización.

EVALUACION SPECTRAL:

- Velocidades.
- Indices de Resistencia.
- Características de Ondas de Flujo.

Al Spectrum, Doppler

- Evidencia flujo espontáneo y fásico.
- Onda spectral evidenciando competencia valvular.
- Evidencia de aumento de flujo a la compresión distal.
- Dirección de la onda de flujo y evidenciar si hay reflujo.

DOPPLER HEPATICO

Preparación: **Paciente en Ayunas.**

Equipo: **Transductor Curvo de 3.5 Mhz.**

VASOS:

- Venas cava inferior.
- Venas hepáticas.
- Venas porta – principal – derecha e izquierda.
- Vena esplénica.

VALORAR:

- Diámetro.
- Permeabilidad.
- Várices.
- Trombos Localización y Característica.

VASOS:

- Arteria aorta abdominal.
- Arteria Hepática.
- Arteria Esplénica.

VALORAR:

- Permeabilidad.
- Diámetros.
- Paredes – Placas.

Hígado:
Bazo.
Diámetros.
Lesiones quísticas – sólidas – complejas – diámetros y localización.

EVALUACION SPECTRAL:

- Dirección de Onda de Flujo.
- Característica de Ondas de Flujo – Velocidades.

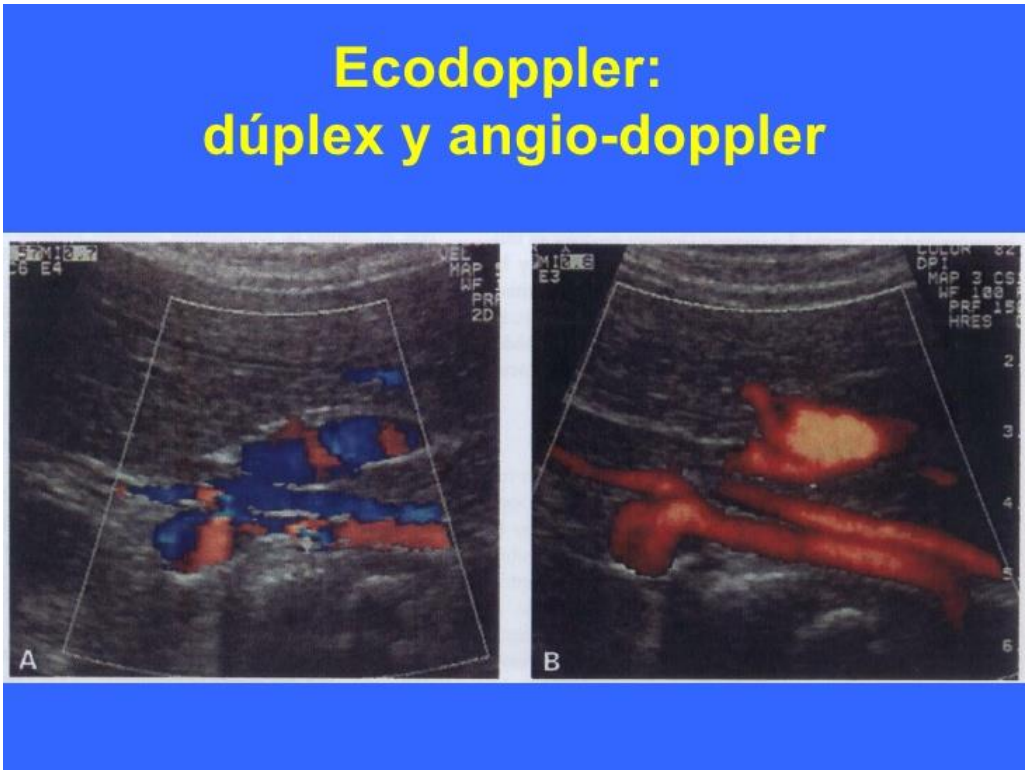

DOPPLER RENAL

Preparación: **Paciente en Ayunas.**

Equipo: **Transductor Curvo de 3.5 Mhz.**

Valorar Riñones:

Diámetros.

Lesiones quísticas – sólidas – complejas – diámetros y localización.

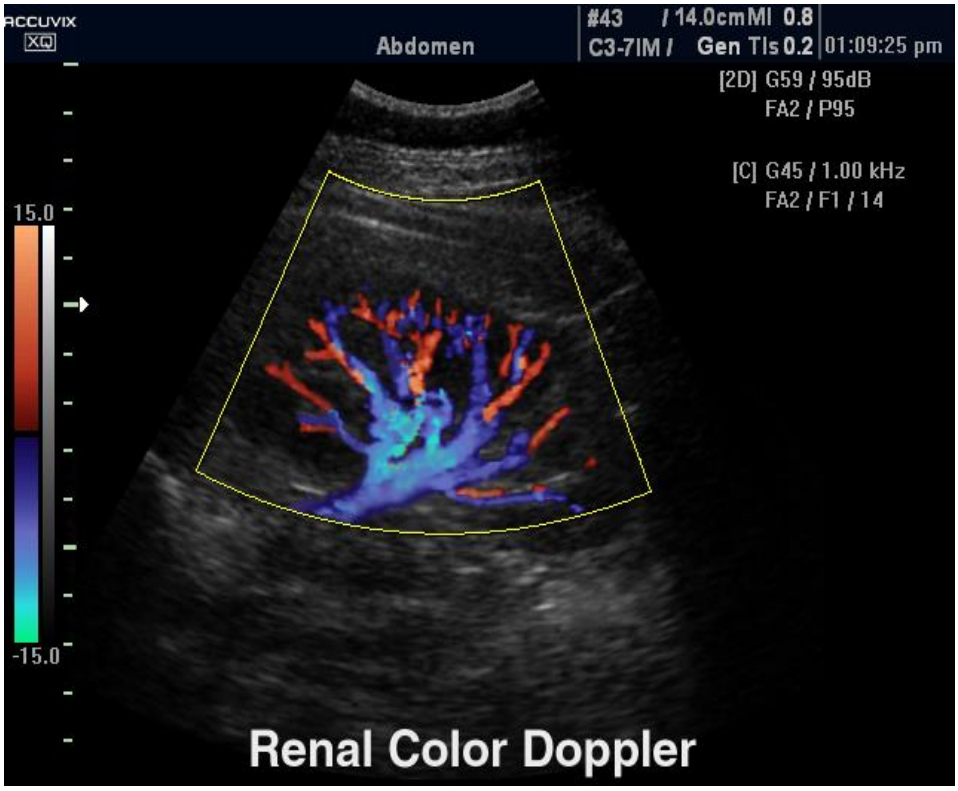

VASOS:

- Arteria Aorta.
- Arterias Renal Principal: tercio proximal, medio y distal..
- Arterias Intraparenquimatosas: segmentaria, interlobar e interlobulillar.

VALORAR:

- Diámetro.
- Permeabilidad.
- Trombos Localización y Características.
- Paredes – Placas.

EVALUACION SPECTRAL:

- Velocidades.
- Índice Renal-Aórtico.
- Índice de resistencia
- Dirección de Onda de Flujo.
- Característica de Ondas de Flujo –

BIBLIOGRAFIA

Protocolo Para El Estudio De La Carótida Interna Extracraneal Con Eco Doppler Color Rev Fed Arg Cardiol. 2013.

Federación Argentina de Sociedades de Ginecología y Obstetricia (FASGO) 2013

Unidad de Neurosonografía Fetal, Sección de Ecografía, Área de Medicina Fetal, Servicio de Medicina Materno-Fetal. Institut Clínic de Ginecologia, Obstetrícia y Neonatologia, Hospital Clínica de Barcelona Fecha última revisión: Enero de 2011.

Protocolos The World Federation for Ultrasound in Medicine and Biology (WFUMB), 2011

Protocolos-Eco-Seus, 2010

Protocolos Federación Latinoamericana de Sociedades de Ultrasonido en Medicina y Biología (FLAUS), 2010.

S.E.G.O.
Sociedad Española de Ginecología y Obstetricia. 2010.

FIGO: Federación Internacional de Obstetricia y Ginecología, 2010.

Guía De Consulta Rápida De Protocolos En Ecografía (2ª Ed.) (En Papel), B. B. Tempkin , Masson, 2008

Equipo Integrador De Los Protocolos de Manejo Para Realizar Una Ecografia, Argentina, 2004.

JUNTA DIRECTIVA S.D. SONO

2013-2015

DRA. LIROPEYA PIMENTEL OGANDO..

Presidente

"Tras un médico consciente, y una imagen excelente"

Nov., 2014